

УСОВЕРШЕНСТВОВАНИЕ МЕТОДОВ ДИАГНОСТИКИ ОБЪЕМНЫХ ОБРАЗОВАНИЙ МАТКИ

Гозиева М.А.

Гозиев М.Ш.

Тошпулатова Н.К.

*Андиджанский государственный
медицинский институт*

***Аннотация.** В статье представлены результаты применения усовершенствованного алгоритма диагностики объемных образований матки, включающего трансвагинальное ультразвуковое исследование с эластографией, контрастную магнитно-резонансную томографию (МРТ), а также определение ангиогенных маркеров (VEGF, CD34). Предложенный комплексный подход позволяет повысить точность дифференциальной диагностики между доброкачественными и злокачественными образованиями, сократить время постановки диагноза и повысить обоснованность хирургического вмешательства.*

***Ключевые слова:** объемные образования матки, трансвагинальное УЗИ, эластография, МРТ, ангиогенез, иммуногистохимия.*

АКТУАЛЬНОСТЬ

Объемные образования матки (миомы, полипы, аденомиоз, саркомы, рак эндометрия) встречаются у женщин различных возрастных групп. Несмотря на развитие радиологических методов, предоперационная диагностика остаётся сложной задачей. Особенно это касается ситуаций, когда клинико-визуальные данные доброкачественных и злокачественных процессов перекрываются. Ошибочная интерпретация может привести либо к избыточной радикальности вмешательства, либо к недооценке опасности. Поэтому создание усовершенствованного диагностического протокола остаётся актуальным направлением современной гинекологии.

ЦЕЛЬ ИССЛЕДОВАНИЯ

Оценить эффективность усовершенствованного алгоритма диагностики объемных образований матки, включающего эластографию, контрастную МРТ и определение ангиогенных маркеров.

МАТЕРИАЛЫ И МЕТОДЫ

В исследование включены 92 пациентки с подозрением на объемные образования матки, проходившие лечение в гинекологическом отделении Андиджанского областного многопрофильного медицинского центра в 2021–2023 годах. Средний возраст составил $42,3 \pm 5,6$ лет.

Пациентки были распределены на две группы:

- Основная группа (n = 48) – применён усовершенствованный диагностический протокол: трансвагинальное УЗИ с эластографией,

контрастная МРТ, и определение VEGF/CD34.

- Сравнительная группа (n = 44) – стандартная диагностика: УЗИ малого таза, МРТ при показаниях.

Диагностические находки сравнивались с итоговыми гистологическими заключениями.

РЕЗУЛЬТАТЫ

В основной группе диагностическая точность доброкачественных образований составила 91,6 %, злокачественных — 94,8 %. В сравнительной группе — 77,3 % и 80,2 % соответственно.

Эластография позволила с высокой чувствительностью выявлять участки повышенной жесткости, характерные для злокачественных образований. Контрастная МРТ демонстрировала выраженную васкуляризацию в пределах злокачественных узлов, в отличие от миоматозных узлов с равномерным накоплением контраста.

Иммуногистохимическое исследование показало, что экспрессия VEGF и CD34 коррелирует с высокой степенью злокачественности: у пациенток с саркомами и карциномами эти показатели были достоверно выше ($p < 0,05$), чем при миомах или аденомиозе.

У пациенток основной группы было выявлено меньшее количество диагностических ошибок, а количество ненужных радикальных операций снизилось на 21 % по сравнению с контрольной группой.

ОБСУЖДЕНИЕ

Комплексная диагностика с использованием эластографии (рис 1.) и контрастной МРТ позволяет объективно оценить плотностные характеристики и сосудистый профиль образований. Это даёт возможность не только точнее выявить характер опухоли, но и более взвешенно подойти к выбору хирургической тактики.

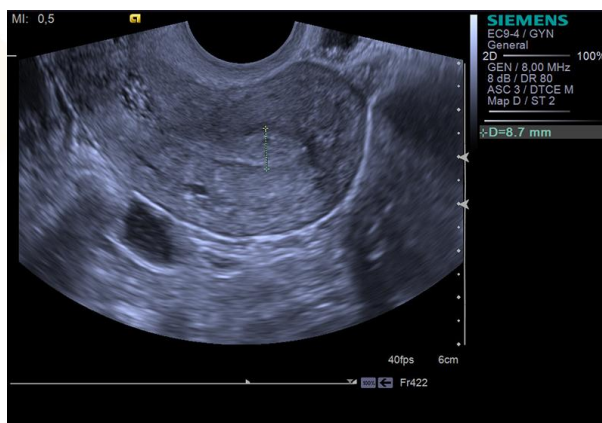


Рис. 1. Результаты УЗИ, выполненного через 6 мес после миомэктомии на 6-й день менструального цикла.

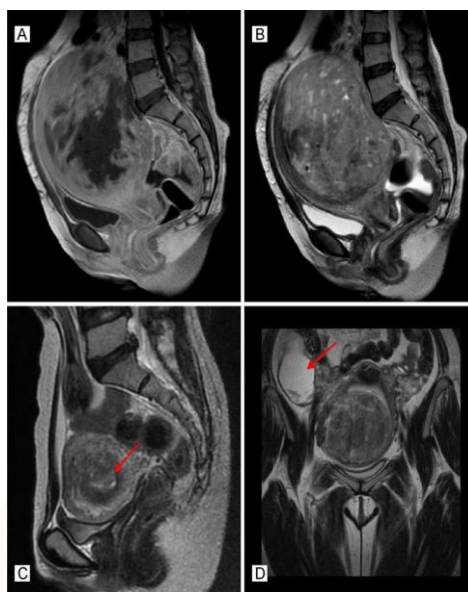


Рис. 2. Результаты контрастного МРТ, исследование Определение миома матки.

Иммуногистохимическое определение VEGF и CD34 способствует предоперационному прогнозированию биологического потенциала новообразования. Подобная мультидисциплинарная оценка особенно важна в случаях сомнительных находок и при наличии противопоказаний к расширенным хирургическим вмешательствам.

Результаты иммуногистохимического исследования эндометрия у пациенток всех групп

Показатели	1-я группа (n=25)	2-я группа (n=17)	3-я группа (n=10)	4-я группа (n=7)
CD34*	2,1±0,5	2±0	2±0	2,5±0,8
CD56*	45,2±2,1	37,8±2,1	43,2±3,8	77,3±2,1
CD68*	59,5±1,4	35,3±1,6	40,4±1,5	41,8±1,1
CD138*	6,8±2,1	—	9,7±3,9	—
Ki-67 (железы)‡	39,3±1,2	39,8±2,5	25,8±2,5	26,1±0,4
Ki-67 (строма)^	23,3±2,7	16,3±2,3	22,6±0,7	13,3±1,1
ER°	96,0±2,0	92,9±3,2	77,8±2,4	93,5±2,1
PR°	90,0±3,5	87,4±3,0	74,2±1,3	95,6±1,4
VEGF*	2,0±0	—	2,0±0	2,2±0,7

П р и м е ч а н и е. * — количество позитивных клеток; + — количество позитивных клеток в поле зрения при ×400; ^ — количество окрашенных ядер стромальных клеток в поле зрения при ×400; # — индекс пролиферации (отношение количества окрашенных ядер к общему количеству ядер, %); ° — количество окрашенных ядер в поле зрения при ×400.

ЗАКЛЮЧЕНИЕ

Применение усовершенствованного диагностического алгоритма, включающего УЗИ с эластографией, контрастную МРТ и иммуногистохимию ангиогенных маркеров, позволяет повысить точность диагностики объемных образований матки, сократить количество диагностических ошибок и повысить качество хирургического планирования.

Рекомендуется внедрение предложенного подхода в клиническую практику гинекологических стационаров, особенно в ситуациях с высокими диагностическими рисками.

Литература:

1. Федотова О.Ю. и соавт. Дифференциальная диагностика новообразований матки. // Гинекология. – 2020.
2. Vilos G.A., et al. Diagnosis and management of uterine masses. // Best Pract Res Clin Obstet Gynaecol. – 2021.
3. Kim H.S. et al. Clinical utility of VEGF and CD34 in gynecologic tumors. // Int J Gynecol Pathol. – 2020.
4. Zhang L., Wang Y. The role of MRI in uterine sarcomas. // Eur J Radiol. – 2021.
5. Hwang J.Y. et al. Application of shear-wave elastography in uterine tumors. // Ultrasonography. – 2020.
6. Bendifallah S. et al. Angiogenic markers in uterine neoplasms. // Eur J Cancer. – 2021.
7. Юсупалиходжаева, С., Усмонов, Б., & Турдиев, А. (2021). Социальный статус у пациентов перенесших короновирусную инфекцию. Актуальные проблемы стоматологии и челюстно-лицевой хирургии 4, 1(01), 271-273.
8. Шукурова, У. А., Камилова, С. Р., & Азизова, Ш. Ш. (2020). Клинические формы афты Сеттона слизистой оболочки полости рта. In Актуальные проблемы стоматологии детского возраста и ортодонтии (pp. 198-204).
9. Юсупходжаева, С. Х., Усманов, Б. А., & Патхиддинова, М. Ш. (2022). Характеристика микрофлоры полости рта и пародонтального кармана у больных перенёсших короновирусную инфекцию. Re-health journal, (2 (14)), 207-210.
10. Шукурова, У. А., & Бекжанова, О. Е. (2016). Показатели цитокинового профиля у больных красным плоским лишаем слизистой оболочки полости рта. Знание, (10-1), 67-70.
11. Юсупалиходжаева, С., & Шомуродова, Г. (2022). Сочетанные воспалительно-деструктивные поражение пародонта: этиология, патогенез, клиника, диагностика. Стоматология, 1(1), 75-79.
12. Шукурова, У. А., & Алимова, С. Х. (2019). Стоматологический статус пациентов с красным плоским лишаем слизистой оболочки полости рта. In Актуальные проблемы стоматологии детского возраста и ортодонтии (pp. 204-208).